



OLGU SUNUMU-2

15. Ege Romatoloji Günleri

Dr. Tuncer ŞAK

- S.K.
- 36 yaşında erkek
- Memur
- İzmir'de yaşamakta

Yakınma

- El ve dirsek eklemlerinde ağrı

Öykü

- Nisan 2011'de sağ dizin iç kısmında kanamalı ve kaşıntılı cilt lezyonu
 - Biyopsi: Malign melanom
- Temmuz 2011 'de geniş rezeksiyon ve sağ inguinal diseksiyon
- Post operatif 1 yıl süreyle IFN tedavisi

Öykü

- Ekim 2012'de operasyon bölgesinde nüks → Lokal rezeksiyon
- Ocak 2013'te operasyon bölgesinde 2. nüks → Lokal rezeksiyon + Adjuvan RT (6 hafta)
- Şubat 2013'te operasyon bölgesinde 3. nüks → Lokal rezeksiyon
- Ağustos 2016'da tedavilere refrakter yumuşak doku enfeksiyonu nedeniyle sağ bacak dizüstü amputasyon

Öykü

- Mayıs 2015'te çekilen tüm vücut BT
 - sternum
 - vertebral kolon
 - iliak kemikler
 - sakrumda

} Metastaz
- Ekim 2015'te immünoterapi

Öykü

- Ekim 2015'de 20 gün ara ile 2 kür İpilimumab
- Nisan 2016'dan itibaren 2 hafta ara ile verilen toplamda 44 kür nivolumab

Öykü

- Son 3 kür nivolumab tedavisi alınırken her iki el küçük eklemlerde ağrı ve şişlik
 - Sonrasında sırasıyla her iki dirsekte, sol diz ve sol ayak bileğinde ağrı
 - Geceleri uykudan uyandırmakta
 - 1,5-2 saat süren sabah tutukluğu

Öykü

- ESH:54 mm/saat, CRP:82.3 mg/l,
- WBC:11900/mm³ ve kronik hastalık anemisi ile uyumlu hemogram
- Sol diz MRG
 - Suprapatellar bursada sıvı birikimi,
 - Baker kisti
 - M. popliteus tendon kılıfında ödem
 - Medial menisküs posterior hornunda grade I dejenerasyon
- Sol ayak bileği MRG
 - Tibiotalar eklem aralığında sıvı
 - M. flexor hallucis longus ve peroneal tendonlar etrafında tenosinovit ile uyumlu sıvı birikimi
 - tibiada subkortikal kistik değişiklikler

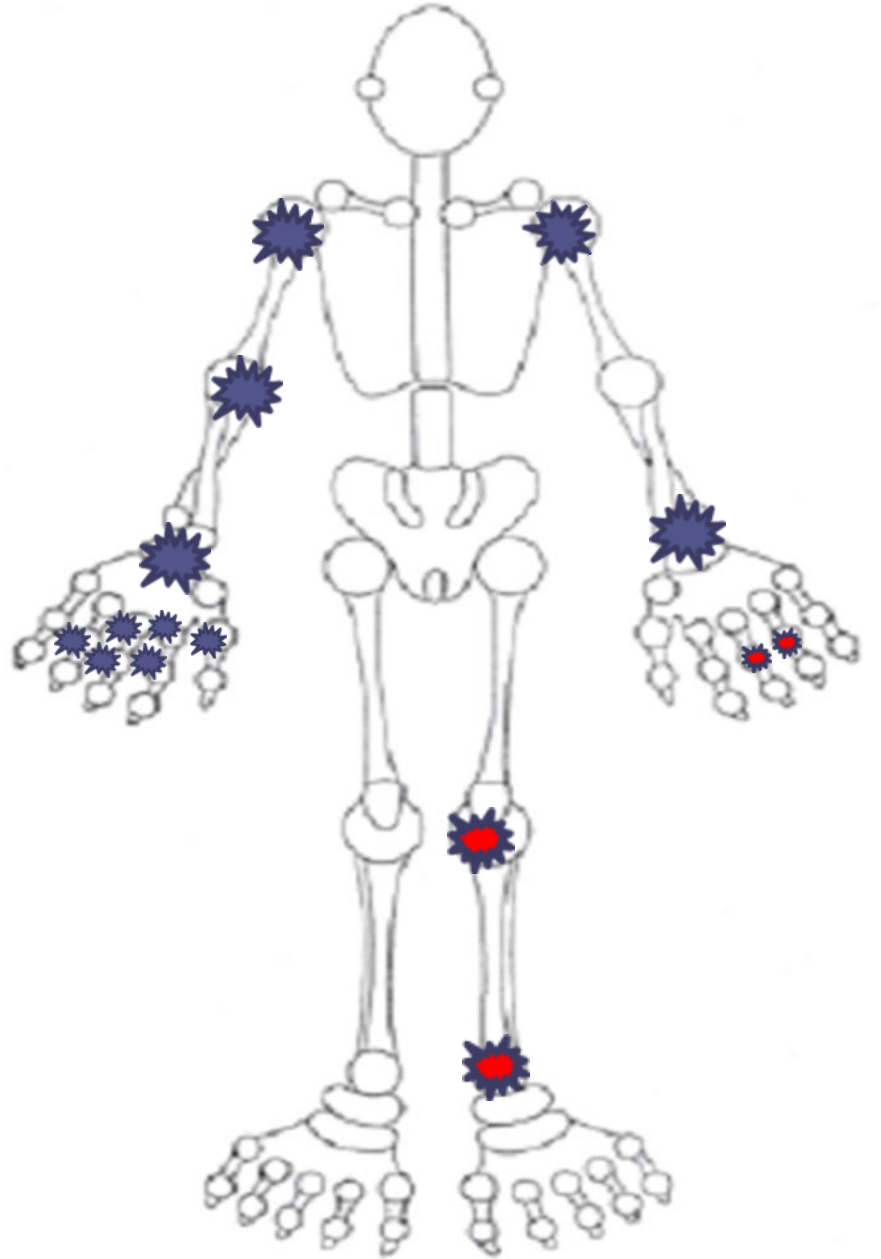
Öykü

- Temmuz 2017'de eklemlerde ağrı, şişlik ve ağız kuruluğu yakınması ile romatoloji poliklinik başvurusu
- **Özgeçmiş**
 - Malign melanom (2011)
 - Nivolumab IV/2 hafta
- **Soygeçmiş**
 - Annede romatizmal hastalık??

Klinik

Fizik Muayene

- Sağ alt ekstremitede diz üstü ampute (melanom nedeniyle)
- Boyun ekstansiyonu hafif kısıtlı ve ağrılı
- Sol kalça ağrılı
- Bilateral omuz, sağ dirsek, bilateral el bileği, sağ el 1.2.3. MKF ile 2. 3. 4. PIF eklemleri, sol el 3. 4. MKF eklemleri ağrılı, sol el 3. 4 . PIF eklemlerinde ağrı ve şişlik, sol diz ve sol ayak bileği ağrılı ve şiş



Laboratuvar

- WBC:12470/ mm³ nötrofil:9350/ mm³, lenfosit: 1860/mm³
Hb:12,5 g/dl, MCV:80.7 fL, MCH:26 Platelet:462 bin/ mm³
- ESH:91 mm/saat, CRP: 14,72 mg/dl
- RF negatif, Anti-CCP negatif
- ANA: 1/160 sitoplazmik, Anti-Ro Anti-La Anti-dsDNA negatif,
- C3/C4 normal

Klinik İzlem

- PA Akciğer grafisi
- Bilateral iki yönlü el grafileri
- Sol diz ve ayak bileği grafileri
- Lomber vertebra grafisi

Patolojik bulgu saptanmadı

Klinik izlem

- Metastatik malign melanom
- İmmünoterapi
- Poliartrit
- ANA pozitifliği
- AFY yüksekliği

İmmünoterapiye bağlı inflamatuvar artrit

Klinik izlem

- Metilprednisolon 4mg/gün başlandı
 - (devam eden KT sürecinde)
- 1 ay sonraki kontrolünde inflamatuvar karakterdeki ağrıları ve artritleri kayboldu

Sonuç

- Malignite
- İmmünoterapi
- Self toleransı bozulma
- Romatolojik komplikasyonlar

TEŞEKKÜRLER