OLGU SUNUMU-5

Dr.Mete KARA

15. Ege Romatoloji Günleri

- 44 yaş, kadın hasta
- Öğretim üyesi
- İzmir’de yaşıyor
- Şikayeti;
  - ✓Sol ayak ağrısı

Öykü

- Haziran 2008 – Sol diz artriti
  - ✓ FTR polikliniği
  - ✓ Monoartrit- Diz ponksiyonu
    - ➢ 10 000 lökosit/mm^3
    - ➢ Kültürde üreme yok
    - ➢ SSZ 2 g/gün
- Ağustos 2008 – Bilateral diz artriti
  - ✓ Üniversite hastanesi romatoloji polikliniği
  - ✓ Sakroiliak eklem grafisinde sakroiliit
  - ✓ Periferik artrit+sakroiliit ile ‘Ankilozan Spondilit’ tanısı
  - ✓ Mtx + SSZ + Diklofenak sodyum + Metilprednizolon
- 2 ay için yakınmalarda kaybolma
- Hasta tarafından önce steroid olmak üzere tüm tedavi sonlandırılmış

Öykü

- Yakınmasız 3 yıl
- Mart 2012’de sağ el küçük eklemlerde oligoartrit
  - ✓Devlet hastanesi romatoloji polikliniği
  - ✓RF ve anti ccp pozitifliği
  - ✓‘Seropozitif Romatoid Artrit’ tanısı
  - ✓Mtx + SSZ tekrar başlanmış
- 2013 Eylül’de sol ayak ağrısı ile tarafımıza ilk başvuru

- **Özgeçmiş**
  - ✓Ankilozan Spondilit ? (2008)
  - ✓Romatoid Artrit ? (2013)
  - ✓Sigara kullanımı yok
- **Soygeçmiş**
  - ✓Annede romatoid artrit
  - ✓Anneannede psöriyazis
- **Kullandığı ilaçlar**
  - ✓Mtx 10 mg/hf
  - ✓SSZ 2 g/gün
  - ✓Folik asit 5 mg/hf

Klinik İzlem

- Başvuru anında sol ayak küçük eklemlerde ağrı
- 2 saat süren sabah tutukluluğu
- Fizik muayenede sol ayak 2-4 PIF’de artrit, sağ ayak 3. parmakta daktilit

Laboratuvar

- Wbc:6860 10^3/µL, Nötrofil:4360 10^^{3}/µL Lenfosit:1890 10^^{3}/µL
- Hb:12,4 g/dl, Trombosit:295 000/mm^3
- Kreatinin:0,7 mg/dl, Üre:31 mg/dl,
- AST:20 U/L, ALT:13 U/L
- ESH:17 mm/saat, CRP:1,05 mg/dl
- Tam idrar tetkiki normal
- RF<11 IU/mL, ant ccp>200 RU/mL
- ANA negatif

R

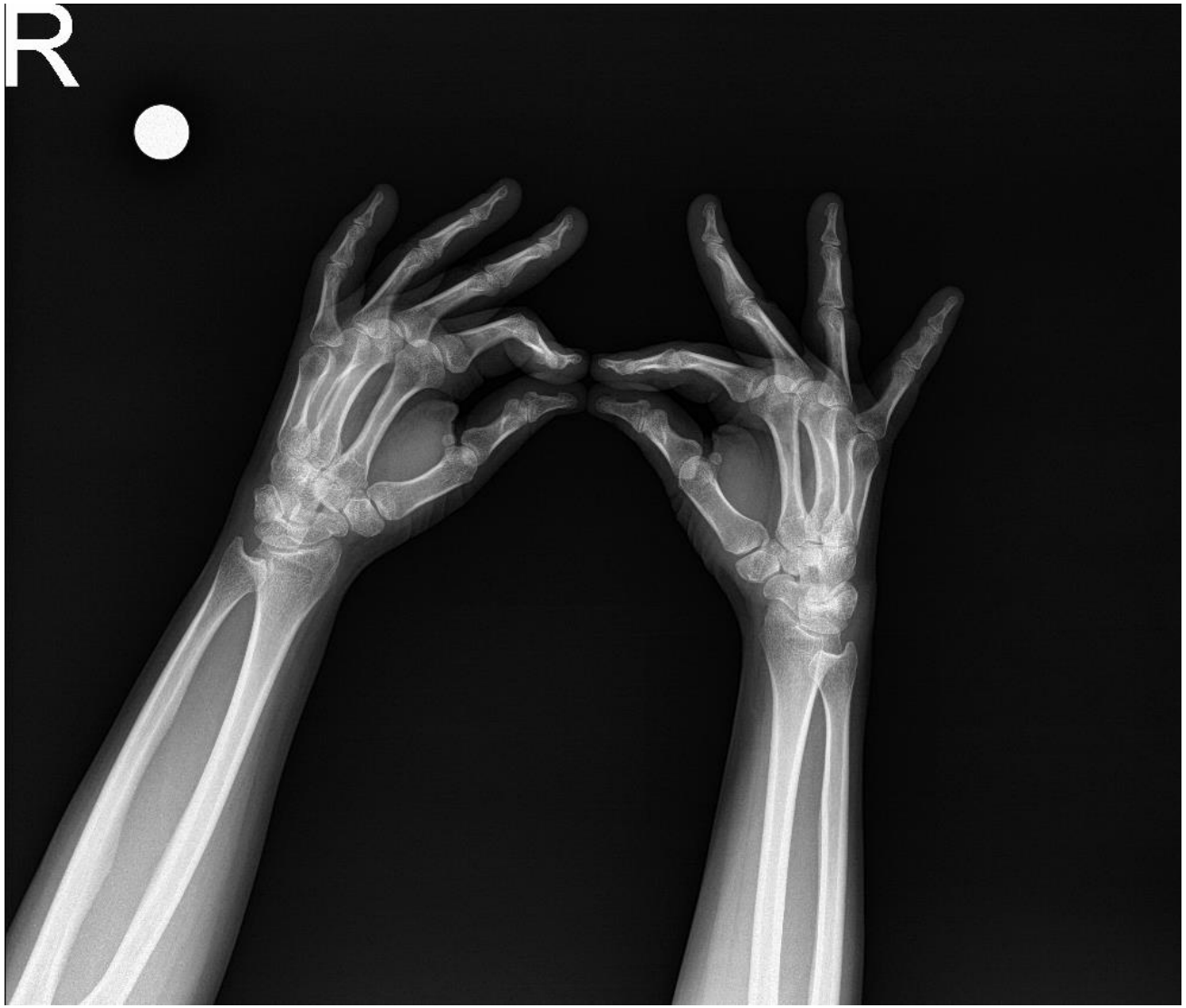
R

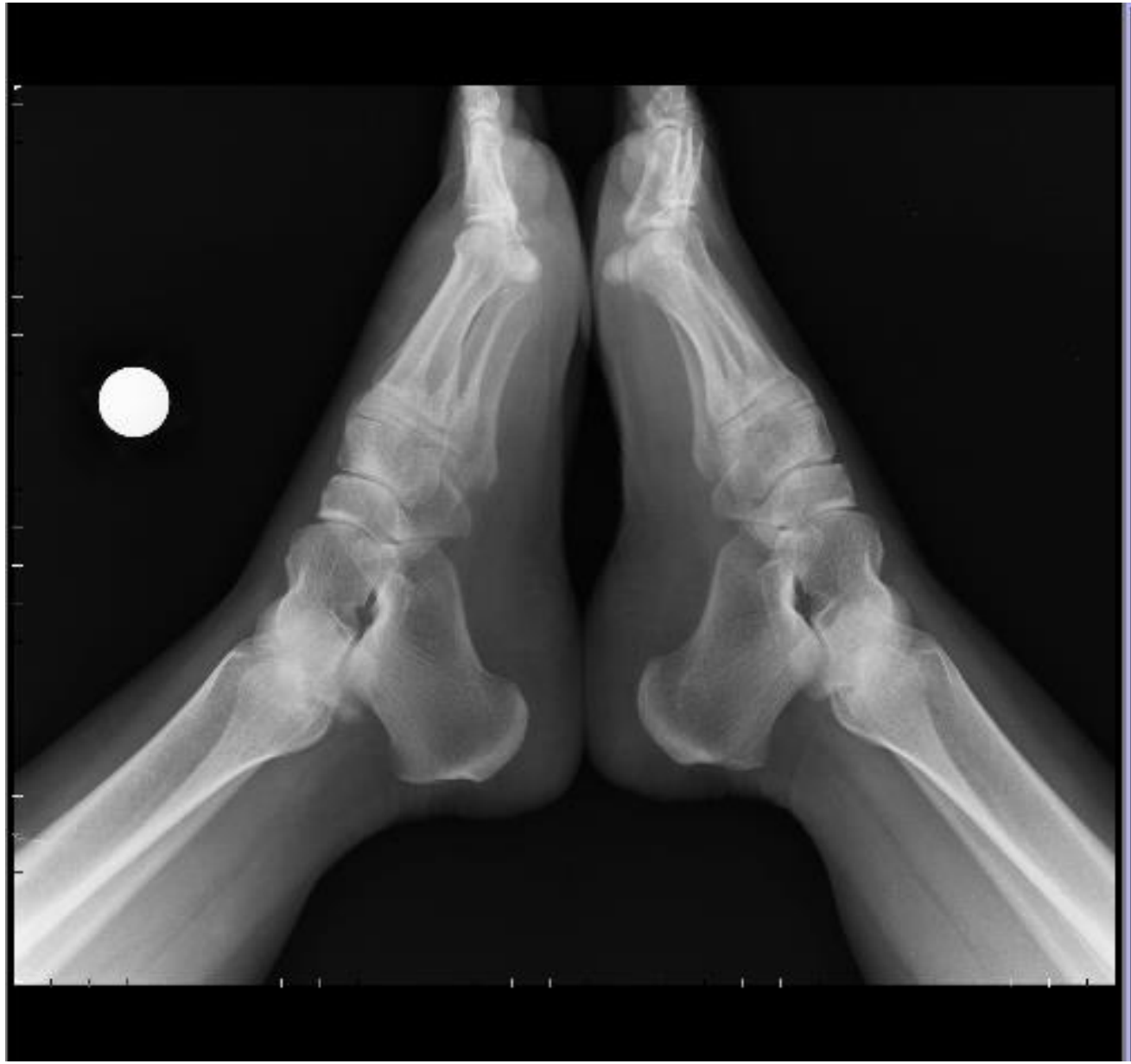

Klinik İzlem

- Mtx 15 mg/hf, SSZ 2 g/gün, İndometazin 150 mg/gün
- Spondiloartrit için eğitim
- Egzersiz ve rehabilitasyon önerisi ile takip

Klinik İzlem

- 1,5 yıl takip dışı
- Şubat 2015’te sol omuzda ve sol ayakta ağrı şikayeti
- Başka bir romatolog başvurusu
- Sol ayak mrg;
  - ✓ Ayak dorsalinde yumuşak dokularda, küboid kemikte kemik iliğinde ödem
  - ✓ 1. metatars başında, intertarsal bölgede sinovit ile uyumlu görünüm
  - ✓ Tibiotalar ve tibionaviküler eklem komşuluğunda artmış efüzyon
- Mtx 15 mg/hf SC
- MP 16 mg/gün

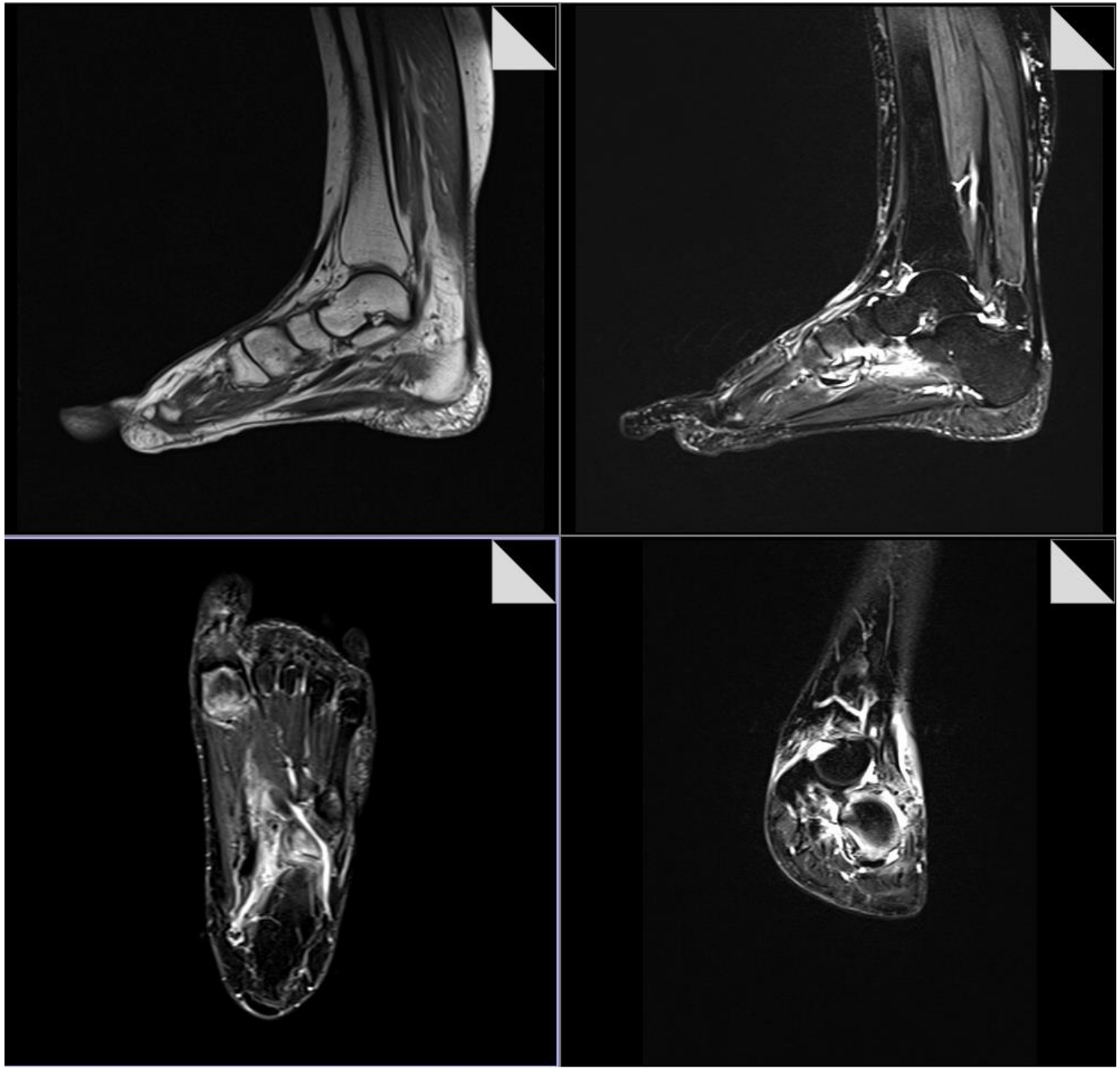

Klinik İzlem

- Mayıs 2015’te sol omuz ve sol ayak ağrısı
- Fizik Muayenede;
  - ✓Sol omuzda ve sol ayak 1-5 metatarsofalangeal eklemde artrit
- ESH:23 mm/saat, CRP:2,63 mg/dl

Klinik İzlem

- Sol omuz hareketlerini kısıtlayacak şiddette ağrı
- 250 mg pulse metilprednizolon
- 16 mg MP ile idame, tedrici olarak azaltma
- Leflunomid 20 mg

Klinik İzlem

- Bir yıl boyunca takip dışı
- Ocak 2017’de dispeptik yakınma
- Özefagogastroskopi - Duodenumda 1 cm ülser
- İndometazin ve metotreksat tedavisi gastroenteroloji tarafından kesilmiş

Klinik İzlem

- Şubat 2017’de sol omuz ve sol el ağrısı
- FM’de sol omuzda, sol el 3. MKP ve PIF eklemde, bilateral 1-4 MTP eklemlerinde artrit
- FM’de her tırnakta çok sayıda pitting
- ESH:19 mm/saat, CRP:2,41 mg/dl

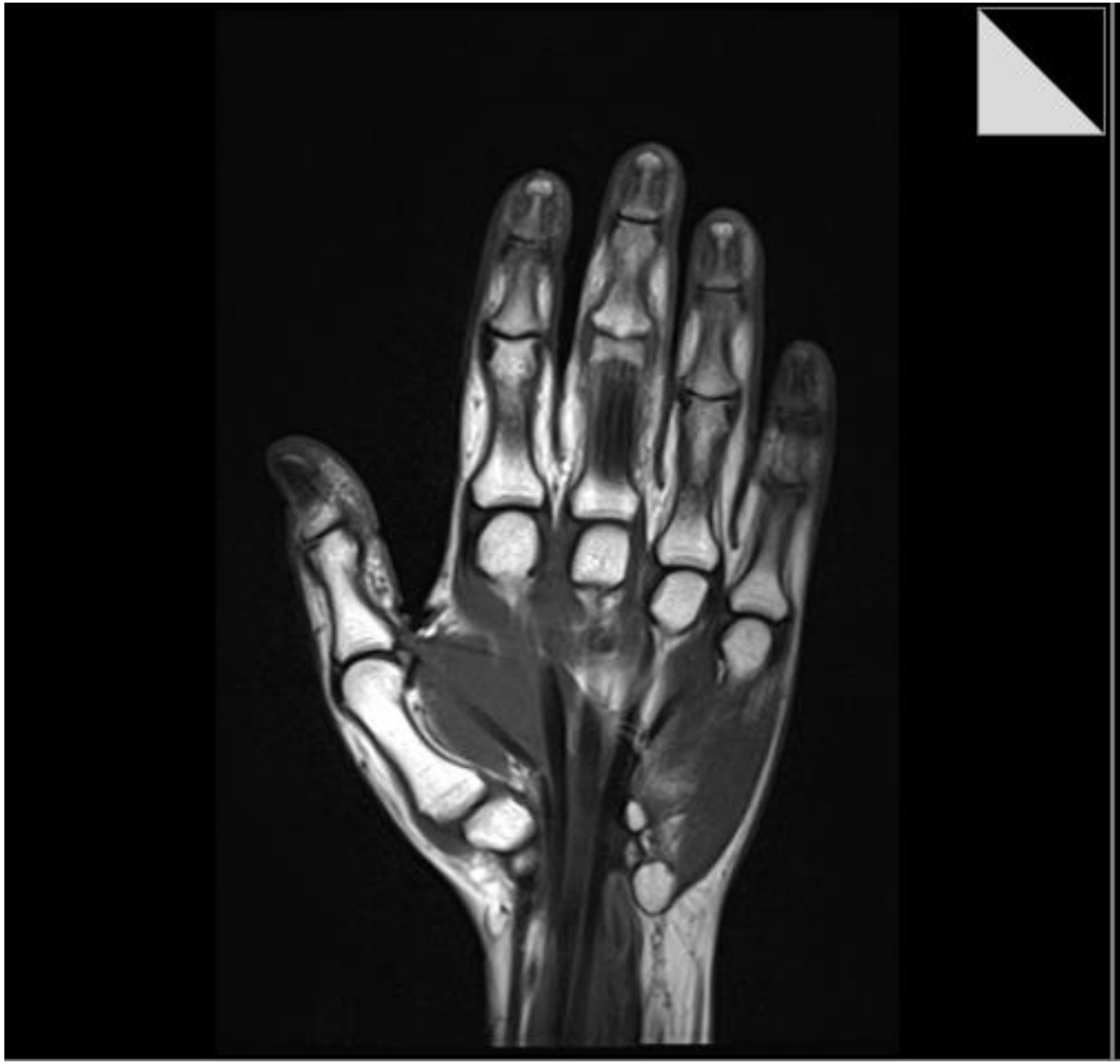

Klinik İzlem

- İnflamatuvar bel ağrısı
- SİE grafide ankiloz
- Periferik artrit
- Daktilit
- Pitting
- İkinci derece akrabasında psöriyazis

} Psöriyatik Artrit

Klinik İzlem

- Metotreksat, sülfasalazin, leflunomid ile kontrol altına alınamayan artrit
- Sık steroid kullanma ihtiyacı
- Biyolojik tedavi
- Düzensiz takip
- Takiplerini aksatan ve tedavi uyumu zayıf olan hastaya öncelikli olarak intravenöz uygulanan biyolojik tedavi başlanması planlandı

Sonuç Olarak

- PsA’te heterojen zengin bir klinik
- Ayırıcı tanı önemli
- Anamnez ve fizik muayene